Ein Fall von Leberverwundung mit Pylephlebitis traumatica

aus dem Krankenhause München r/I.

Inaugural-Abhandlung

zur

Erlangung der Doctorwürde

der medizinischen Fakultät

der Ludwigs-Maximilians-Universität zu München

unter dem Präsidium des Herrn

Professor ***Dr. O. Bollinger***

Vorstand des pathologischen Institutes

vorgelegt

von

Ernst Baumann

pract. Arzt und Assistenzarzt am städtischen allgemeinen Krankenhause zu München r/I.

München

Akademische Buchdruckerei von F. Straub

1881.

Ein Fall von Leberverwundung mit Pylephlebitis traumatica

aus dem Krankenhause München r/I.

Inaugural-Abhandlung

zur

Erlangung der Doctorwürde

der medizinischen Fakultät

der Ludwigs-Maximilians-Universität zu München

unter dem Präsidium des Herrn

Professor ***Dr. O. Bollinger***

Vorstand des pathologischen Institutes

vorgelegt

von

Ernst Baumann

pract. Arzt und Assistenzarzt am städtischen allgemeinen Krankenhause zu München r/I.

München

Akademische Buchdruckerei von F. Straub

1881.

Digitized by the Internet Archive
in 2026

https://archive.org/details/IA41554608_0091

Im Allgemeinen gehören Unterleibswunden zu den seltenen Vorkommnissen. (v. Nussbaum, Pitha und Billroth.) In höherem Grade muss dieser Satz von den penetrirenden Bauchwunden gelten; ein ungemein seltener Befund sind die Verletzungen des Bauches mit gleichzeitiger Verletzung der Leber durch Stich und Schnitt, wie aus Mayer's Statistik hervorgeht, der alle in der Literatur bekannten Leberverletzungen seit Hippocrates bis zum Jahre 1872 aufgezählt, und in diesem langen Zeitraum nur 56 Stichschnittwunden der Leber, 4 der Gallenblase und nur 3 reine Stichwunden zusammentragen konnte. Unter letzteren befindet sich der Fall Lambrons mit traumatischer Pylephlebitis, den Mayer als einzig in der Literatur dastehend bezeichnet. Da ich auch in der Literatur seit 1872 einen ähnlichen Fall nicht finde, so möchte ich versuchen, eine von der Lambron's übrigens wesentlich abweichende Krankengeschichte von Pylephlebitis traumatica mit penetrirender Stichschnittwunde der Leber zu veröffentlichen, wie sich solche auf der chirurgischen Abtheilung des Münchner Krankenhauses r/I. während meiner Assistenzzeit daselbst zutrug. Die Initiative zur Veröffentlichung dieses Falles verdanke ich meinem hochverehrten Lehrer und Chef, Herrn Privatdocenten und Oberarzt Dr. Franz Schweninger.

Der Verlauf der Verletzung ist folgender: Bast Andreas, 42 Jahre alt, protestantisch, Fiaker von München wird am 15. Juni 1881 Abends gegen 8 Uhr in einer Droschke in's Spital gebracht; von der Pforte des Spitals wird Bast bis zu dem im Parterre gelegenen Operations-Saal auf einer Trag-

bahre getragen. Wir erfahren durch den begleitenden Bader, dass Bast vor etwa einer Stunde gelegentlich eines Wortwechsels in den Leib gestochen worden sei, und sich vom Orte der That bis in die Bader-Officin (etwa 50 Schritte) noch zu Fuss begeben habe. Dabei soll jedoch der Verwundete viel Blut verloren haben; ohnmächtig weder sofort nach der Verwundung, noch bis jetzt gewesen sein. Vom Bader wurde sofort nach einem Arzte geschickt, der einen Nothverband anlegte.

Zur Zeit des Empfanges der Verletzung war Bast mit einem dicken, zugeknöpften Fiakerrock, wollenem Kittel, Weste und Hemd bekleidet, und empfing den Stich im Stehen; die Verletzung selbst ist mit einem im Griffe feststehenden Messer geschehen, das mit grosser Gewalt von Oben nach Unten gegen ihn gestossen wurde. Bast scheint von kräftiger Constitution, beträchtlich entwickeltem Paniculus adiposus, will in frühern Jahren an geringgradigem Rheumatismus gelitten haben, sonst aber nie krank gewesen sein.

Die durch Gefälligkeit des Hrn. Untersuchungsrichters mir zugestellte Waffe, wodurch die Verletzung geschehen, bestand in einem sogenannten Holzschuhschnitzmesser, das in toto eine Länge von 22 cm hat, wovon 11 cm auf die Länge der einschneidigen Klinge, 11 auf die des hölzernen Griffes fallen. Die Breite der Klinge beträgt an ihrem untern Ende 3 cm, an ihrem obersten halbmondförmig zugeschliffenen 1 cm. Das ganze Messer hat ein Gewicht von 117 g; die Klinge ist an der Vorderseite sehr scharf. Die Dicke der Klinge beträgt an ihrem untersten Ende 4 mm, am obersten $1^1/_2$ mm. Sämmtliche Kleidungsstücke sind an der der Wunde entsprechenden Stelle scharf durchtrennt.

Status präsens: In der mittleren Sternal-Linie der Regio epigastrica in der Höhe des Schwertfortsatzes findet sich eine fast horizontal verlaufende Wunde von etwa 3 cm Länge, 0,5 cm klaffend. Die Ränder der Wunde sind glatt,

die Richtung schräg von Links Oben nach Rechts Unten verlaufend. Wenig parenchymatöse Blutung; doch lässt sich viel dunkles Blut aus der Wunde ausdrücken. Umgebung der Wunde, und Wunde selbst, soweit mit freiem Auge sichtbar, nicht beschmutzt, namentlich kein Fremdkörper in der Wunde oder deren Umgebung. Ein anderes Secret als Blut, etwa Magen- oder Darminhalt, oder Galle und dergleichen lässt sich trotz sorgfältigster Untersuchung darauf macroscopisch nicht constatiren. Bei Einführung des in den Wundcanal bequem eindringenden, wohl desinficirten Zeigefingers der rechten Hand kommt man durch die linke Hälfte des zerschnittenen Schwertfortsatzes auf einen ziemlich consistenten glatten Körper, der in etwa Kleinhandtellergrösse ohne Zerrung der Wundränder abgetastet werden kann und in der Umgebung von gleicher Beschaffenheit erscheint, wie an dem unter der Wunde liegenden Theil. Patient ist während der Untersuchung bei vollem Bewusstsein, scheint jedoch ziemlich aufgeregt, hat subnormale Temperatur: 35,8; der Puls ist voll, von normaler Frequenz (70—80), Respiration frequent, Zwerchfell steht rechts und links im V. Intercostal-Raum; Abdomen empfindlich, doch nicht übermässig schmerzhaft.

Diagnose: Die Diagnose wird nach vorliegendem Befund auf penetrirende Bauchwunde mit Verletzung des linken Leberlappens gestellt, da sich weder aus den anatomischen Verhältnissen noch aus dem Symptomen-Complex eine Verletzung anderer Baucheingeweide, insbesondere nicht des Magens oder Darms entnehmen lässt.

Therapie: Unter sämmtlichen antiseptischen Cautelen, Spray, Reinigung der Umgebung etc. wird der Nothverband abgenommen, die Wunde auf das Sorgfältigste mit in 5 proc. Carbolsäurelösung getauchten Schwämmen desinficirt, und da eine Indication zur Dilatation der Wunde nicht besteht, ein dickes Drainage-Rohr von etwa 3—4 cm Länge gegen die Leber zu eingeführt; rechts und links davon die Wundränder mit einer Catgutnath genau vereinigt, und dadurch die Drai-

nage zugleich befestigt; über das Ganze typischer grosser Lister-Verband, der gut handbreit nach Oben und Unten die Wundränder überragt, und mit leichtem Druck durch eine elastische Binde fixirt wird. Absolute Ruhe in der Rückenlage. Am Abend um ½ 12 Uhr dringt blutiges Secret durch den Verband. In Carbolsäure getauchte Salicylwatte wird auf den Verband gebunden. Patient klagt über Schmerzen in der linken Schulter; objectiv daselbst nichts nachweisbar.

16. VI. Bei der Morgenvisite um 7 Uhr wieder blutiges Secret durch den Verband gedrungen und Salicylwatte aufgelegt, um 9½ Uhr Verbandwechsel unter Spray, beide Näthe ausgerissen. Carbolharn, Drainage liegt gut, sehr starke Schmerzen an der linken Schulter, weniger heftige an der rechten. 16. VI. Abends: Klagen über Schmerzen im Abdomen, die sich namentlich bei tiefer Inspiration steigern, frequente Respiration, mässige Dispnoe. Um ½ 10 Uhr kurzer Frost ohne Temperaturerhöhung; darauf Verbandwechsel, in der Drainage etwas Coagulum, sonst nichts Abnormes.

17. VI. Etwas Blut dringt an die obersten Schichten des Verbandes, Salicylwatte aufgelegt; Allgemeinbefinden unter Tags relativ gut. In der vergangenen Nacht um 12 Uhr Erbrechen von grüner Flüssigkeit, schwarzer Harn, keine Druckempfindlichkeit des Abdomen. Gegen Abend vermehrte Athmungsbeschwerden.

18. VI. Wenig Schlaf in vergangener Nacht, etwa zwei Stunden. Zwischen 3—4 Uhr Nachts Frösteln. Temperatur nach 3 Stunden gemessen ergibt 39,3. Harn nicht mehr so dunkel wie gestern. In der Frühe Singultus ohne Erbrechen. Nur ganz geringe Druckempfindlichkeit des Abdomen. Nur Klagen über Athmungsbeschwerden. Schmerzen in den Schultern cessiren momentan vollständig, jetzt Schmerzen im Kreuz, jedoch nicht so heftig wie früher in den Schultern. Nachmittag Verbandwechsel, dicke Drainage mit einer dünneren vertauscht. Lister-Verband, darauf Salicyl-Watte und elastische Binde.

19. VI. Heute früh 4 Uhr 1/4—1/2 stündiger Schüttelfrost, Temperatur darauf 39,4; um 7 Uhr Temperatur 38.0, schwachgelbliche Sclera. Nachmittags 4 Uhr 1/4 stündiger Schüttelfrost mit Temperatur 38.0. Patient collabirt. Nach 4 Uhr gelber diarrhoischer Stuhl.

19—23. VI. Kein Stuhl, kein Schüttelfrost, trockene Zunge. Am 21. VI. Nasenbluten. Nachmittag Delirien, Auftreten von Petechien, ringförmig fingerbreit unter dem Nabel, und ringförmig, jedoch in geringerem Grade auf der Brust.

Am 21. VI. Verbandwechsel. Wunde von gutem Aussehen, riecht nicht im mindesten. Drainage entfernt, typischer Lister.

21—23. VI. Viel Schlaf. Am 23. VI. am Ohr erbsengrosse schwarze Blasen, an der Lippe ebenfalls schwarze kleine Blasen.

Heute ist auch die ganze Haut stark icterisch verfärbt; (Icterus seit 19. VI. gradatim in Zunahme. Vergangene Nacht sehr unruhig.

24. VI. Verbandwechsel, Verbandstoffe geruchlos, wenig Serum enthaltend. Somnolenz, dazwischen viel Delirien, Schwerathmigkeit, leichtes Tracheal-Rasseln, hochgradige icterische Verfärbung des ganzen Körpers. Petechien besonders an der linken Gesichtshälfte, linkem Ohr und Abdomen. Zunge fortwährend äusserst trocken. Leberdämpfung normal, ebenso Zwerchfellstand. Lungenbefund: R. H. nach der Mitte zu einzelne Ronchi neben vesiculärem Athmungsgeräusch, nach der Basis zu aufgehobenes Athmungsgeräusch; dem entsprechend ergibt die Percussion R. H. U. abgeschwächten bis leeren Schall; Puls noch immer ziemlich voll (92). Temperatur 36.1, 36.0, 36.4. Abends 1/2 12 Uhr Puls noch ziemlich voll, doch sehr anstrengendes Athmen; Patient nimmt noch kaffeelöffelweise Kaffee und Camphertropfen, starkes Tracheal-Athmen.

25. VI. Morgens 1/2 1 Uhr †. (Seit 19. VI. Constipation).

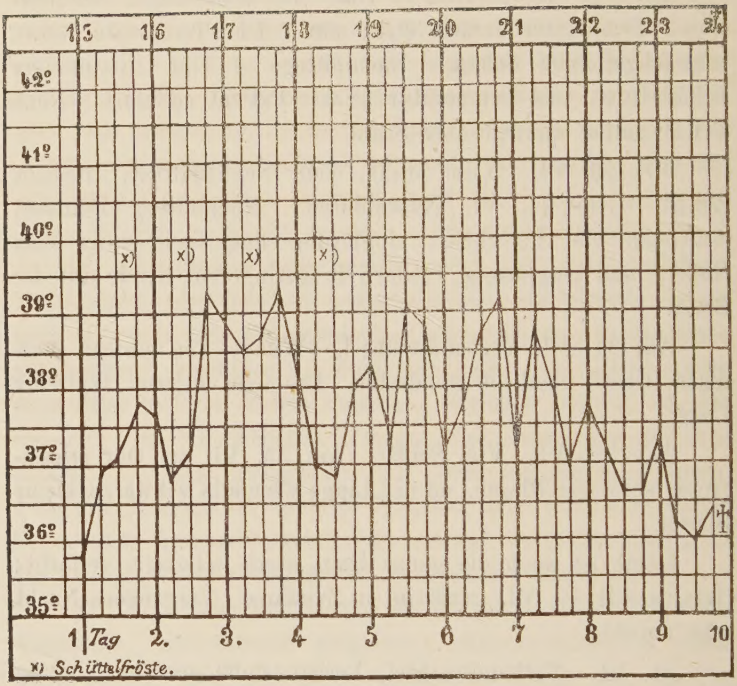

Klinische Epicrise: Unmittelbar nach der Aufnahme des Status praesens war von uns die Diagnose auf Leberverletzung gestellt, die sich im Verlauf der Krankheit durch das Auftreten neuer Symptome, wie irradiirende Schmerzen in den Schultern etc. mehr und mehr bestätigte. Der Verlauf der Krankheit bot mit seinem intensiven Icterus, mit seinen typischen Schüttelfrösten und darauffolgendem Schweiss, den Diarrhöen, Petechien, das Bild der Pyaemie. Vom klinischen Standpunkte aus mussten wir annehmen, dass die Verletzung der Leber an sich, wahrscheinlich aber die Verletzung der grösseren Gefässe, etwa der Pfortaderstämme zum pyämischen Process geführt hat, und da die Pfortader besonders geeignet ist, Entzündungsprocesse aus der Umgebung auf die Venenwandung fortzuleiten, so wurde als klinische Wahrscheinlich-

keitsdiagnose angenommen, es handle sich um Pylephlebitis und Pylethrombose, und von da ausgehend um die die Pyaemie charakterisirende Resorption.

Wenn wir klinisch von der Pyaemie absahen, so konnten wir denken, dass durch die massenhafte Aufnahme der Galle an sich direct in das Venenblut, und die dadurch gesetzte Ernährungsstörung der Tod erfolgt sei, als eine nothwendige Folge der Verletzung.

Die Frage war aber nun in unserm Falle, ob wir die während des Lebens beobachteten Erscheinungen nur als Resorptionserscheinungen von Gallenbestandtheilen auffassen können, oder ob wir die klinischen Symptome, in specie, die Schüttelfröste unbedingt als pyaemische Erscheinungen auffassen müssen. Da nun Schüttelfröste, wie sie im gegebenen Falle beobachtet wurden, im Allgemeinen als charakteristische Zeichen für die Pyaemie angesehen werden, so wurde auch in unserem Falle mit einem gewissen Grade von Nothwendigkeit die Diagnose auf Pyaemie gestellt. Wenn es aber gelingen würde, zu beweisen, dass die Aufnahme von Galle direct ins Pfortaderblut ebenfalls Schüttelfröste zu erzeugen vermöchte, so würde uns nichts hindern, den Krankheitsprocess einfach durch Gallenaufnahme in das Blut zu erklären, und auch die Schüttelfröste als einfache Resorptionsfröste zu deuten. In Bezug auf letztere Frage fehlen aber bestimmte Erfahrungen, und so war man um so mehr zur Diagnose „Pyaemie" gedrängt, als ausser den Schüttelfrösten auch die übrigen Erscheinungen, die Temperatur, vollkommene Trockenheit der Zunge, Diarrhoe etc. für das Bild der Pyaemie sprachen.

Fassen wir den Process als einen pyaemischen auf, so ist eine andere Frage, wie unser Patient zur Pyämie gekommen. An eine Infection von aussen her können wir im vorliegenden Falle nicht denken, da wir im ganzen Haus, selbst bei solchen Verletzungen, die erfahrungsgemäss gerne mit Pyaemie einhergehen (Complicirte Fracturen, Lungenverletzungen, Operationen am Uterus und den Hämorrhoidalvenen etc.) nie Pyaemie be-

obachtet haben; ich kann im concreten Falle auch nicht annehmen, dass wir diessmal nicht genügend desinficirt oder nicht richtig gelistert, (dagegen spricht der aus einem Schlusse per analogiam durch unsere Statistik gelieferte Nachweis der denkbar günstigsten Wundheilungsvorgänge in unserm Krankenhause) sondern ich glaube, dass die Erscheinungen, die wir unter der Bezeichnung „Pyaemie" zusammenfassen, in ihren Ursachen noch nicht vollständig aufgeklärt sind, und in gewissen Fällen trotz aller Cautelen nicht hintan gehalten werden können.

Es gelingt uns ja unzweifelhaft, durch die Anwendung der antiseptischen Methode gewisse Wundkrankheiten von den Wunden fern zu halten; der Beweis hiefür liegt in der Thatsache, dass bei der Antisepsis ungleich häufiger fieberloser Verlauf beobachtet wird, als bei einer andern Wundbehandlung; gleichwohl muss es Fälle geben, wie der vorliegende, gegen die sich die strengste Antisepsis machtlos zeigt, und zu diesen Fällen scheinen die Verletzungen der Leber und ihrer grossen Gefässe zu zählen.

Ich erinnere ferner an die Wundinfection z. B. bei Stichen giftiger Fliegen, die Milzbrandpusteln etc. Es wird die Aufgabe der künftigen Zeit sein, diejenigen Infectionskrankheiten klinisch und pathologisch-anatomisch näher zu charakterisiren, welche in erster Linie von der Wunde durch die antiseptische Methode mit Sicherheit abgehalten werden; anderseits wird man schon jetzt im Stande sein, diejenigen Formen von Wundinfectionskrankheiten, welche die Antisepsis abzuwenden vermag, von andern nicht zu verhütenden abzugränzen. Dass diese Frage hauptsächlich in forenser Beziehung von der grössten Wichtigkeit ist, wird wohl Niemand bestreiten, der je Gelegenheit gehabt hat, vor Gericht als Sachverständiger sein Urtheil über Körperverletzungen abgeben zu müssen, oder in der unangenehmen Lage war, vor Gericht sich vertheidigen zu müssen, weil er einen Patienten an Pyaemie verlor, bei

dem er die Antisepsis nach bestem Wissen und Können angewendet hat.

Die gerichtliche Obduction des Bast wurde am 25. VI. Nachmittags 4 Uhr unter Leitung des k. Universitätsprofessors und Medicinalrathes Dr. Martin vom Hofstabsarzt Dr. Nobiling vorgenommen.

Hr. Professor Martin erlaubte mir nicht nur bei der Section anwesend zu sein, sondern auch den von ihm aufgenommenen Sectionsbefund, den ich in Folgendem mit Weglassung der unwichtigen Daten widergebe, für diese Publication zu benützen, wofür ich ihm meinen besonderen Dank ausspreche. Das Resultat der gerichtlichen Section ist Folgendes:

Vorgelegte Leiche zeigt eine messinggelbe Farbe über der Haut der gesammten Körperfläche und noch bedeutende Muskelstarre; der Unterleib mässig aufgetrieben, und an der Rückfläche der Leiche Todtenflecken.

Auf dem rothen Saum der Unterlippe sitzen 3 4 braunrothe Stellen, ebenso eine solche am obern Rand der linken Ohrmuschel, herrührend von daselbst entstandenen Blutaustritten. Punktförmige bis hanfkorngrosse Blutunterlaufungen (Ecchymosen) werden im Gesichte, oben und vorn auf der Brust, in der Magengegend und am Unterleib beobachtet, an welch' letzterer Stelle sie einen aus vielen kleinen Punkten zusammengesetzten Ring um den ganzen Körperumfang in der Höhe des Nabels bilden.

In der Herzgrube und links von der Mittellinie in der Höhe des Knorpels des Schwertfortsatzes befindet sich eine querlaufende, 5 cm weit klaffende Stichwunde, deren linker Winkel breiter ist als der rechte, und die scharfe Ränder besitzt. In der Mitte derselben verläuft quer in der Länge von $1^1/_2$ cm eine in die Bauchhöhle dringende Wunde. Das zu Tage tretende Zellgewebe dieser Wunde ist schmutzig gelbbraun gefärbt. Unter dem Lungenfell zerstreute grössere und kleinere Blutaustritte. Die linke Lunge in ihren oberen Partien blass, der Oberlappen stark ödematös, der Unterlappen

hypostatisch. Die rechte Lunge im Oberlappen ebenfalls ödematös, zum grossen Theil aber im Zustande der Hepatisation; der Mittellappen auffallend ödematös, der Unterlappen hypostatisch, doch einzelne umschriebene dunklere Stellen in dem Gewebe desselben bemerkbar.

Bei der Eröffnung der Bauchhöhle entleert sich aus derselben ziemlich viel dickflüssiges braunrothes Blut, und ist durch dessen Anwesenheit in der Bauchhöhle das grosse Netz allenthalben mehr oder minder nicht blos blutig durchtränkt, sondern auch Blut auf den Darmschlingen aufgelagert. Die Färbung des Darmcanals ist allenthalben schmutzig grüngelb bis rothgrün. Am dunkelsten ist die Färbung am Querdarm; doch nirgends eine Spur von frischem Exsudat auf den Bauchdecken, auf der Innenfläche noch Oberfläche des Darms und des Netzes bemerkbar. Die in der Bauchhöhle angetroffene Menge theils dünn- theils dickflüssigen Blutes mag beiläufig 50—70 g betragen. An der vorderen Bauch- und Beckenwand beobachtet man eine intensive blauschwarze Färbung, herrührend von daselbst imbibirtem, theils in das Zellgeweb über dem Bauchfell herabgesunkenem Blut.

Längs der Schlinge des ganzen Colons ist an der freien, der Bauchwand zugekehrten Seite blutiger Inhalt unter dem Bauchfellüberzug des Gekrösantheiles deutlich zu constatiren. In der grössern Hälfte des Dünndarms, namentlich nach dem Dickdarm zu findet sich ein deutlich blutgemischter dünnbreiiger Inhalt und erscheint die Schleimhaut des ganzen Dünndarms schieferbraun, graugrün bis rothbraun intensiv gefärbt.

Magen und dessen Inhalt zeigen nichts Besonderes, nur in der Schleimhaut des Fundus findet sich ein linsengrosser Blutaustritt.

Bei näherer Untersuchung des aussen in der Magengegend angebrachten Stickcanals findet man, dass derselbe durch die Bauchdecken und den Knorpel des Schwertfortsatzes durchgeht auf die Oberfläche der Leber an der Grenze zwischen dem R

und L Leberlappen (L vom Suspens hepat!) 7—8 cm tief eindringt bei einer queren Länge von nahezu 3 cm und in der Höhe 1 cm klaffend. Das Ende des Stichcanals nähert sich der Leberpforte, und kann das Ende einer durch den Stichcanal eingeführten Sonde frei in der Pfortader gefühlt werden, gerade unter dem Spiegel'schen Lappen.

Die Leber selbst ist bedeutend vergrössert, auf der Oberfläche durch alte Verwachsungen mit der untern Fläche des Zwerchfelles innig verklebt, doch in den alten Gewebsspangen frische Blutaustritte zu erkennen. Die Färbung der Leber ist um die Stichstelle in Folge von ausgetretenem Blute im Umfange einer Kindsfaust grün und gelblich, im übrigen lehmfarbig bis gelblichroth. Durch die oben erwähnten alten Verwachsungen auch die ziemlich reich gefüllte Gallenblase mit dem Querdarm innig verwachsen, wie den überhaupt an sämmtlichen Unterleibsorganen Ueberreste früherer in der Bauchhöhle bestandener alter Peritonitis aufgefunden werden.

Die Nieren beide vergrössert, eingehüllt in reiche Fettkapsel. An der Oberfläche diffuse Blutaustritte unter der fibrösen Kapsel, welche sich ziemlich schwer abziehen lässt.

Harnblase mässig gefüllt mit einem trüben braunrothen Harn.

Die weitere, einige Tage später vorgenommene Untersuchung der Leber im pathologischen Institut ergab folgenden Befund: Gewicht der Leber 2150 g.

Der Schnittcanal beginnt auf der Vorderfläche des L Lappens 1 cm vom Anfange des Ligamentums suspensorium entfernt und 4 cm vom hinteren stumpfen Rand des L Lappens. Die quer und parallel dem hintern stumpfen Rand verlaufende Wunde hat eine Länge von 4,5 cm, der obere Rand ziemlich scharf, der untere leicht fetzig und unregelmässig. Die Schnittwunde dringt nun in ziemlich horizontaler Richtung quer durch die Dicke des L Lappens, und erreicht nach einem Verlauf von 5 cm die Leberpforte, wo sie in der Wandung des Hauptpfortaderastes des L Leber-Lappens endigt. Der offenbar durch

Trauma entstandene Defect in der Wandung der Pfortader hat ca. eine Länge von 1 cm und klafft in einer Weite von 2—3 mm. Diese Oeffnung ist vom Lumen der Pfortader aus gesehen, durch einen ziemlich weichen, unmittelbar nach der Section rothbraunen Thrombus verschlossen, der von der Venenwunde aus in die Stämme der Pfortaderverzweigung des L Lappens sich allmälig verschmälernd fortsetzt, dabei jedoch einzelne grössere Aeste vollständig verstopft. Die Ränder der Pfortaderwunde selbst sind theilweise scharf, an einzelnen Stellen leicht fetzig und unregelmässig beschaffen. Unmittelbar neben der Pfortaderwunde findet sich eine Verletzung eines grösseren Ductus hepaticus und auf diese Weise erklärt sich die gallige Infiltration des Thrombus, sowie der innern Wandung des Wundcanals überhaupt. Bei näherer Untersuchung des Wundcanals in der Leber selbst, dessen Durchmesser der Dicke eines Daumens entsprechen dürfte, zeigt derselbe im grössern Theile seiner Wandung eine unregelmässige fetzige Beschaffenheit, welche zum Theil durch aufgelagerte thrombotische Massen, zum Theil durch Wirkung der Ulceration zu erklären ist. Die Wandung des Wundcanals ist auffallend glatt, und zeigt kaum Spuren von gerinnselartigen Auflagerungen, und missfarbener Beschaffenheit, während die seitlichen und vorderen Flächen des Wundcanals, abgesehen von ihrem fetzigen und unregelmässigen Aussehen sich durch eine theils schmutzig gelbe, offenbar durch eitrige Infiltration bedingte Färbung auszeichnen. Im weitern Umkreis findet sich das Lebergewebe schmutzig schieferartig gefärbt, und in hohem Grade erweicht. Bei Einführung des vor uns liegenden bei der Verletzung benützten Messers in den Stichschnittcanal ergibt sich, dass von der Oberfläche der äusseren Haut bis in die verletzte Pfortaderwandung der Canal eine Länge von 6,5 — 7 cm hat. Die Wundöffnung des Parietal-Blattes des Peritoneum ist ungefähr 2½ cm lang, die Ränder schmutzig gelb, anscheinend gallig infiltrirt. Die beiden Blätter des Peritoneum (Parietales Blatt und Leber-

Kapsel) sind in der Umgebung der Wunde durch fibrinöses Exsudat leicht miteinander verklebt.

Mikroskopischer Befund: die Leber vergrössert, hellgelb gefärbt, Consistenz weich, zeigt mikroskopisch alle Eigenschaften einer Fettleber und zwar fettige Infiltration (Säuferleber). Die Leberzellen auffallend gross und mit grossen Fetttropfen gefüllt, ein Befund, der für chronische fettige Infiltration, und nicht für acute Fettdegeneration durch allenfallsigen pyaemischen Process spricht. Der Pfortaderthrombus von hellgelber Farbe (die Leber reichlich mit Gallenfarbstoffmolecülen gefüllt) enthält zahlreiche Micrococcen. Die Nieren zeigen die Veränderung einer trüben Schwellung, ebenfalls zahlreiche Pilze. Petechien in der Peripherie der Rindensubstanz. Das Lungengewebe verdichtet, wahrscheinlich im Zusammenhang mit der Herz-Hypertrophie. Die mikroskopische Untersuchung wurde am Tage nach der Section, die anatomische der Leber an dem in Weingeist erhärteten Präparate am 17. Juli vorgenommen.

Ich bezweifle, dass aus diesem so detailirten Sectionsprotokolle eine sichere Leichendiagnose gestellt werden kann. Der Icterus kann durch directe Gallenresorption aus der Wunde, oder durch Pyaemie erklärt werden. Die Milzvergrösserung durch Pyaemie oder durch Stauung in der Milzvene. Die Micrococcen sind von Prof. Bollinger erst am Tage nach der Section an der stark faulenden Leiche gefunden worden; wir haben unmittelbar nach der Section keine Micrococcen gefunden. Metastasen fanden sich nirgends, worauf ich besonders aufmerksam machen zu müssen glaube. Höchst auffallend ist auch die relativ geringe Menge Blut in der Bauchhöhle; man sollte meinen, ein Stich in die Pfortader müsste sofortige Verblutung zur Folge haben. Es muss daher wohl angenommen werden, dass nicht eine stetige Blutung aus der Pfortaderwunde, sondern nur eine allmälige stattfand, und zwar hauptsächlich in die Leber, nicht in die Bauchhöhle, und dass später die Blutung durch den unter solchen Ver-

hältnissen sich bildenden Thrombus vermindert worden, oder ganz aufgehört habe.

Die eigentliche Ursache des Icterus bei Leberverletzungen ist nach der Ansicht von Prof. Bollinger nicht genügend aufgeklärt. Auf alle Fälle ist der Umstand im Auge zu behalten, dass eine grosse Wundfläche fortwährend von Galle, die aus den durchschnittenen Gallengängen ausströmt, imprägnirt wird, und dass auf diese Weise Gelegenheit zur Resorption fertig gebildeter Galle genügend vorhanden ist. Da die Galle, resp. die gallensauren Salze ausserdem auf die Gewebe reizend und necrotisirend einwirken, so könnte man sich vorstellen, dass in Folge dieser Einwirkung die Wundränder zerfallen und die in der Leber stets vorhandenen Pilzkeime in dem zerfallenen Gewebsdetritus einen günstigen Boden für ihre weitere Entwicklung und Vermehrung finden. Aus der massenhaften Vermehrung dieser Pilze liesse sich dann eine Selbstinfection, resp. die Entstehung einer besonderen Form von spontaner Pyaemie oder Sepsis erklären.

Im übrigen ist nicht zu vergessen, dass Pfortaderthrombose allein schon genügt — offenbar in Folge der durch sie bedingten Circulationsstörung in der Leber — einen Icterus zu erzeugen. Für die Begründung der Diagnose: Sepsis oder Septico-Pyaemie dürfte das Hauptgewicht auf die klinischen Symptome, auf den Milztumor und endlich per exclusionem auf den Umstand zu legen sein, dass bei der Section keine andere Todesursache nachgewiesen werden konnte.

Ich schliesse meine Mittheilung mit den Versicherungen meines höflichsten Dankes gegen meine verehrten Lehrer, die Herren: Oberarzt und Privatdocent Dr. Schweninger, und Prof. Dr. Bollinger, deren Unterstützung mir die Publication dieses Falles ermöglichte.